Aus dem Pathologischen Institut Göttingen
Direktor: Prof. Dr. Gg. B. Gruber

Beitrag zum Vorkommen sogenannter Nebenlungen

Inaugural-Dissertation
zur Erlangung der Doktorwürde
der Medizinischen Fakultät
der Georg-August-Universität zu Göttingen

vorgelegt von

Anna-Luise Fenkner
aus Sprottau.

Göttingen 1939

Buchdruckerei Martin Saß & Co., Göttingen

Dekan: Prof. Dr. Stich.

Berichterstatter: Prof. Dr. Gruber.

Tag der mündlichen Prüfung: 28. 7. 1939.

Beitrag zum Vorkommen sogenannter Nebenlungen.

Dem Göttinger Pathologischen Institut wurde am 9. 11. 1938 vom Pathologischen Institut des Landeskrankenhauses Braunschweig die schon sezierte Leiche eines 39 cm langen, männlichen,



Abb. 1

nicht lebensfähigen Foetus zugesandt. Man fand bei ihr eine Störung des Brustsitus (s. Abb. 1), und zwar in folgender Weise:

Das Herz und das obere Mediastinum waren auffällig nach rechts gedrängt. Das Zwerchfell erwies sich als geschlossen; der Herzbeutel war eröffnet, von normaler Beschaffenheit.

Beide Lungen fand man gewöhnlich gelappt, die linke Lunge bedeutend kleiner, etwa ein Viertel so groß wie die rechte.

Über der linken Zwerchfellhälfte lag, durch einen 1 cm breiten, flachen bindegewebigen Stiel mit dem periösophagealen Gewebe verbunden, eine halbkugelförmige Bildung, die Rundung kranialwärts sich an die linke untere Lungenfläche anlegend, die hochgewölbte konkave Basisfläche dem Zwerchfell aufliegend. Diesen Körper überkleidete ringsum Pleura, auffallend blasse Farbe zeichnete das offenbar drüsig-lappig gebaute Gebilde aus, das sich gegenüber dem Tastbefund an normaler Lunge etwas schwammig anfühlte. Dem makroskopischen Eindruck zufolge konnte man annehmen, daß durch den oben erwähnten Stiel mindestens Gefäße zogen.

Um über die Frage der geweblichen Eigenart jenes Gebildes, namentlich auch des Inhaltes des Stieles, und womöglich der Entstehung dieser Dinge Aufklärung zu erhalten, wurde das Präparat in mikroskopischen Schnitten untersucht.

Zu diesem Zwecke bettete ich das Gewebstück, das aus der Nebenlunge mit Stiel und dem hinteren Mediastinum bestand, nach Alkoholfixierung in Paraffin und schnitt es in einer Reihe. Jeder fünfte Schnitt wurde aufgezogen und gefärbt, und zwar sowohl mit Hämatoxylin-Eosin als auch nach Weigert auf elastische Fasern.

Dabei stellte sich heraus, daß der Gewebskörper wirklich, wie makroskopisch schon vermutet wurde, aus Lungengewebe bestand:

Es fanden sich Alveolen mit auffallend schön ausgeprägten Alveolarepithelien, elastische Fasern und mit Zylinderepithel ausgestattete Bronchien, manchmal mit Knorpelspangen versehen. Bei den tiefer gelegenen Schnitten fiel ein umknorpelter Hauptbronchus auf, der sich bis weit in das Bindegewebe des Stieles hinein verfolgen ließ, der aber nicht den ganzen Stiel bis zum hinteren Mittelfell durchzog, sondern vorher blind endete bzw. aus dem Mittelfell heraus einen blinden Anfang nahm, und zwar ohne Verbindung mit der Speiseröhre, die, gemessen am äußersten Muskelring, 4—5 mm entfernt

vom unmittelbaren Anfang dieses Bronchus dahinzog. In dem Stiel fand man außerdem eine größere Menge von Gefäßen; der stärkste Gefäßzweig war eine aus der Aorta entspringende Arterie; die Venen standen in Verbindung mit der Vena hemiazygos. Ferner sah man mehrere ziemlich starke Nervenstämme, welche aus dem Geflecht des Aortenplexus stammten.

Die Betrachtung der sonstigen Lungen des Kindes ergab für die rechte Seite eine in gewöhnlicher Art geformte, dreilappige Lunge am typischen Ort. Die linke Lunge war zweilappig, erheblich kleiner als gewöhnlich, auch sie saß am üblichen Ort und ließ die gewöhnliche Ausstattung mit Bronchien und Gefäßen erkennen. Vor der Trachea zog zu beiden Lungen hin je ein kräftiger Stammbronchus. Irgendwelche atypische Verbindung zwischen der Speiseröhre und dem regelrechten Trachealbaum bestand nicht.

Bei dieser Sachlage mußte die merkwürdige, alveolär gebaute, von einem Bronchialsystem durchsetzte Bildung über der linken Zwerchfellhälfte als „Nebenlunge" bezeichnet werden.

Bisher fand ich in der Literatur insgesamt 31 Fälle von Nebenlungenbildung, selten kombiniert mit Bildungsmangel einer Lunge, öfter verbunden mit Zwerchfellsunregelmäßigkeit. Die Nebenlungen lagen fast immer knapp ober- oder unterhalb des Zwerchfells. Von allen bisher beschriebenen Fällen befanden sich bemerkenswerterweise nur fünf auf der rechten Seite. Die Nebenlungen besaßen meist einen gefäßführenden Stiel zum periösophagealen Gewebe, ihre arterielle Versorgung erfolgte aus der Aorta, ihre Venen ergossen sich größtenteils in die linksseitige Vena hemiazygos, seltener in die Vena azygos und ganz vereinzelt bestand eine Kommunikation mit den Lungenvenen. In seltenen Fällen ließ sich eine Verbindung des Hauptbronchus mit dem Ösophagus, in einem Falle mit dem Magen nachweisen. Eine bronchiale Verbindung mit der Hauptlunge bestand nur in den zwei Fällen von „trachealer Nebenlunge", die Herxheimer und Müller beschrieben haben.*)

*) Bemerkenswert erscheint in dieser Hinsicht eine Mitteilung von Lewisohn, der über eine Nebenlunge berichtet, bei der er im Stiel eine bronchiale Verbindung mit dem Unterlappen der linken Lunge als gegeben annimmt, „da

Für den Versuch zur Klärung der **Entstehungsweise der Nebenlungen** sind einige entwicklungsgeschichtliche Vorbemerkungen von Wichtigkeit:

Die Lungenanlage bildet sich beim Embryo von $2^1/_2$ cm Länge durch Rinnenbildung an der ventralen Seite des Kopfdarmes, die sogenannte Lungenrinne. In der Höhe der späteren Bifurkation entsteht durch Verdickung des Epithels das Lungenfeld. Ob beim Menschen dieses Lungenfeld paarig oder unpaar angelegt wird, ist bisher noch nicht entschieden. Darauf erfolgt in kranialer Richtung die Abschnürung der Lungenrinne vom Kopfdarm zum selbständigen Rohr, der Trachea, wobei das Lungenfeld an dem neugebildeten Rohr verbleibt und über das Stadium der Lungenbläschen zu Lungen auswächst. Die Abspornung vom Kopfdarm erfolgt in normalen Fällen genau in frontaler Richtung und beginnt in Höhe der Bifurkation. Der Kopfdarm streckt sich und bildet die Speiseröhre.

Die Nebenlungen haben vielfache Erklärung gefunden; hauptsächlich zwei Theorien erscheinen bedeutend:

Ein Teil der Forscher nimmt mit Eppinger an, daß der untere Kopfdarm unter gewissen Bedingungen befähigt sei, die Nebenlunge aus einer dritten, unpaaren Lungenanlage auswachsen zu lassen, im Sinn eines Überschusses bzw. einer sog. Exzeßbildung. Diese Auffassung wird dadurch gestützt, daß vielfältig durch einen Stiel medial gelegener Nebenlungen eine Beziehung zu dem periösophagealen Gewebe bestand. Allerdings konnte nur in seltenen Fällen in diesem Stiel ein unmittelbarer Übergang zwischen der Lichtung der Speiseröhre und der des Hauptbronchus der Nebenlunge nachgewiesen werden. Die Exzeßtheorie wurde zuletzt von Bert und Fischer vertreten. Sie nahmen an, daß schon eine geringe Verschiebung der Entwicklungskräfte

---

bei dem engen Konnex, der zwischen dem linken Unterlappen und der Nebenlunge bestand, ... es von vornherein klar war, daß Bronchien in dem Anhängsel mit dem Bronchialsystem der übrigen Lunge dicht zusammenhängen mußten". Durch Bert und Fischer wurde jedoch mikroskopisch nachgewiesen, daß entgegen der Annahme von Lewisohn eine solche bronchiale Verbindung nicht bestand.

nach abwärts den tieferen Teilen der Speiseröhre die Fähigkeit erteile, eine überzählige Lungenanlage aussprossen zu lassen.

Im Gegensatz zu dieser Theorie steht die von Beneke vertretene Anschauung, daß es sich bei den Nebenlungen um Abschnürungsvorgänge von der bereits gebildeten Lungenanlage handele. Er begründet dies unter anderem damit, daß sich im abgeschnürten Lungenteil niemals Speiseröhrenepithel finde, ebenso fehle regelmäßig die Beziehung zu den Lungengefäßen. Auf der anderen Seite seien oft noch strangförmige Verbindungen mit dem Stammbronchus nachzuweisen gewesen. Gg. B. Gruber hebt besonders die Fälle hervor, bei denen Nebenlungen mit

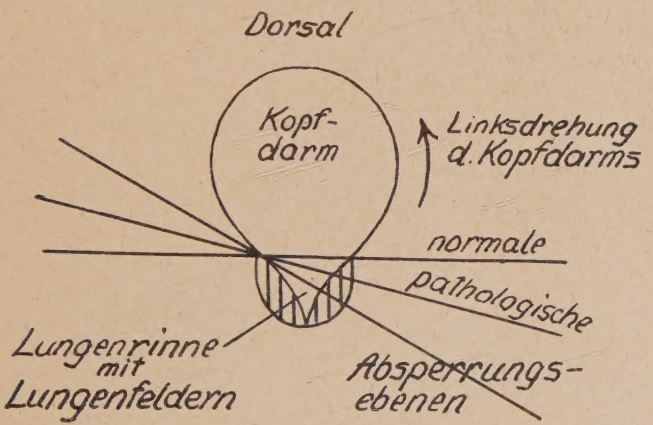

Abb. 2. Abspornung der Lungenfelder nach Paul.

gleichseitiger Zwerchfellslücke verbunden sind. Er vertritt die Meinung, daß Störungen bei der Zwerchfellsentstehung für manche Nebenlungen verantwortlich zu machen seien. Dies läßt namentlich das Auftreten der sogenannten Bauchlungen erklärlich erscheinen. Die späteste Entstehungszeit müßte nach dieser Theorie vor dem Abschluß des primären Zwerchfells liegen.

Die Beneke'sche Abschnürungstheorie wird in gewisser Hinsicht von Paul aufrecht erhalten, nur verlegt er den Zeitpunkt des Eintritts der Fehlbildung in eine sehr viel frühere em-

bryonale Zeit. Paul glaubt, daß die Abspaltung der Trachealrinne vom Kopfdarm nicht, wie normalerweise, in frontaler Ebene erfolgt, sondern in einem mehr oder weniger großen Winkel zu dieser Ebene (s. Abb. 2), so daß je nach der Größe des Winkels ein größerer oder kleinerer Teil des Lungenfeldes am Kopfdarm verbleibt und später zu einer Nebenlungenbildung aus der Speiseröhre führt. Diese Nebenlunge müsse ein Rudiment bleiben, weil sie wenig Platz zur Entfaltung finde und weil sie auch niemals funktionieren könne. Da diese Fehlbildung zu einer Zeit auftrete, in der das Zwerchfell noch nicht geschlossen sei, könne die Nebenlunge auch knapp unterhalb des Zwerchfells zu liegen kommen. Die Verbindung mit dem Ösophagus könne veröden.

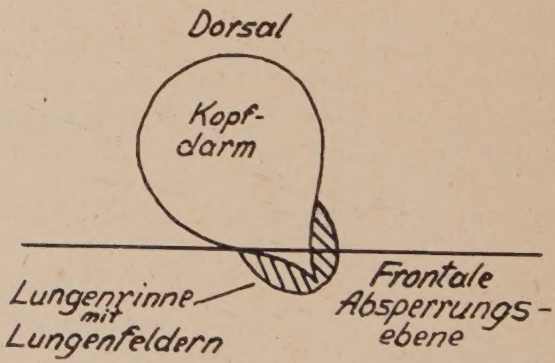

Abb. 3.
Ausgeführte Linksdrehung des Kopfdarms mit Abspornung in frontaler Richtung.

Diese Paul'sche Theorie erscheint mir als die bisher wahrscheinlichste Erklärung für die Entstehung der Nebenlungen. Man kann sie noch vereinfachen, indem man nicht eine Abschnürung im Winkel zur Frontalebene annimmt, sondern den Vorgang sich so erklärt, daß der Kopfdarm seine Linksdrehung schon begonnen hatte, als das Lungenfeld sich abspornte (s. Abb. 3), was zu demselben Ergebnis führen mußte, insofern am Kopfdarm ein Teil der Lungenanlage verblieb, aus dem sich später die Nebenlunge entwickelte.

Von Interesse sind auch die zuerst von Virchow, v. Wyss, Stilling, Zahn und anderen beschriebenen Flimmerepithelcysten, die hauptsächlich in der Umgebung des Ösophagus beobachtet wurden. Bert und Fischer glaubten, wegen mancher Epitheleigentümlichkeiten dieser Flimmerepithelcysten, die von den einzelnen Autoren beschrieben wurden, sie als vom Ösophagus stammend einordnen zu müssen. Sie fassen sie als Vorstufen zu den Nebenlungen auf, und zwar in folgender morphologischer Reihenfolge:

1. Cysten in der Ösophaguswand mit Flimmerepithel und Plattenepithel.
2. Flimmerepithelcysten des Ösophagus.
3. Flimmerepithelcysten des Ösophagus mit Bronchialknorpel.
4. Nebenlungen.

In der Tabelle II habe ich die Reihe der Epithelcysten, die ich auffand, angegeben. Es läßt sich natürlich darüber streiten, wieweit es sich hier um einfache, organotype Mißbildungen handelt, wenn berichtet wird, es habe eine Cyste des vorderen Pleuraraumes Zeichen eines Rhabdomyoms, Flimmerepithel, Plattenepithel und Knorpel enthalten. Dies trifft für eine Beobachtung Virchow's zu. Es ließe sich fragen, ob hier nicht, wie Virchow dies selbst angenommen hat, ein Teratom vorlag, während Bert und Fischer auch diesen Fall als zu den Mißbildungen der Lungenentwicklung insofern hinzurechnen, als eben seine Flimmerepithelcysten abgespaltenen und verirrten Flimmerepithelkeimen der Lungenanlage beziehungsweise der Trachealrinne entsprächen. Ich glaube, man muß die Meinung von Bert und Fischer nicht ablehnen, sondern kann daran denken, daß bei dem unregelmäßigen Entwicklungsvorgang jenes Falles von Virchow eben auch eine Fehlentwicklung der Muskulatur bis zur Sarkomähnlichkeit sich einstellte.

Was nun meine eigene Beobachtung betrifft, so stelle ich mir die Entwicklung der Nebenlungen im Sinne der Paul'schen Theorie so vor, daß die Abspaltung der Trachealrinne vom Kopfdarm zwar in frontaler Richtung erfolgt, der Kopfdarm aber

seine Linksdrehung vorzeitig begonnen hat, so daß bei frontaler Abspornung zwangsläufig ein Teil der Lungenanlage, und zwar je nach dem Grad der Drehung ein größerer oder kleinerer, am Kopfdarm zurückbleiben mußte. Dieser verbliebene Rest der Lungenanlage wuchs dann bei dem nun einsetzenden Längenwachstum des Vorderdarmes mit dem entsprechenden Speiseröhrenabschnitt caudalwärts und entwickelte sich zu einer Nebenlunge. Wenn im analogen Fall die Lungenlage doch fast völlig abgespornt wird, und der zurückgebliebene Rest sehr klein ist, kann daraus eventuell eine Flimmerepithelcyste werden, die ihrem Wesen nach ja nach Bert und Fischer als Vorstufe zu den Nebenlungen aufzufassen ist.

Zusammenfassung.

1. Beschreibung einer beim Neugeborenen gefundenen linksseitigen intrapleuralen Nebenlunge mit blind endigendem Bronchialstiel im periösophagealen Gewebe, ohne Verbindung mit der zweilappigen linken Lunge.

2. Theoretischer Erklärungsversuch dieser Nebenlunge im Sinne der von Paul gegebenen Deutung.

3. Zustimmung zu der von Bert und Fischer bekundeten Ansicht der genetischen Gleichheit von Nebenlungen und von Flimmerepithelcysten im Nachbarbereich des Vorderdarmes.

Es folgen zwei Tabellen.

Tabelle I umfaßt die Casuistik der Nebenlungen, Tabelle II die Casuistik der Flimmerepithelcysten.

Tabelle I.

Rokitansky	1861		3 Mon.	l. ü. d. Z.	
Rektorzik	1861	♀		l. ü. d. Z.	
Ratjen	1867	♂	49 J.	l. ü. d. Z.	linke Lunge fehlt, linker Bronchus endet blind, läuft als bindegewebiger Strang weiter und mündet in die Nebenlunge.
Klebs (z. n. Bert u. Fischer)	1874			ü. d. Z.	offene Verbindung mit dem Ösophagus.
Kohn (z. n. Gruber)	1874	♀	neugeb.	l.	linkes Zwerchfell fehlt.
Ruge (z. n. Vogel)	1878		neugeb.	l. ü. d. Z.	
Dubler (z. n. Vogel)	1888	♂	49 J.	l. u. d. Z.	
Kaup I (z. n. Gruber)	1891	♂	26 Std.	l.	echte Zwerchfellhernie links.
Kaup II (z. n. Gruber)	1891	♀	neugeb.	l.	Zwerchfell-Lücke links.
Dürck (z. n. Bert u. Fischer)	1895	♀	9 Mon.	r. ü. d. Z.	
Springer (z. n. Bert u. Fischer)		♀	49 J.	l. ü. d. Z.	
Vogel	1899	♀	28 J.	l. u. d. Z.	
Wechsberg	1900		neugeb.	l. ü. d. Z.	
Herxheimer	1901	♂	3 Wo.	r. ü. d. Lungenspitze	Verbindung mit dem rechten Bronchus, der linke teilt sich und zieht zu beiden Lungen.
Voisin (z. n. Bert u. Fischer)	1903		2 J.	l. ü. d. Z.	
Lewisohn	1903		4 Mon.	l. ü. d. Z.	
Hammar	1904		Foet von 11,7 mm Nackenlänge	1. oberer Abschnitt d. Lunge	2 Epithelbläschen.
Robsmann (z. n. Gruber)	1904	♀	neugeb.	l.	Zwerchfell-Lücke links.
v. Gößnitz (z. n. Gruber)	1904	♀	neugeb.	l.	Zwerchfell-Lücke links.
Seltsam	1905	♂	9 Wo.	l. u. d. Z.	

Beneke	1905	♀	neugeb.	l. i. hint. Mediastin	linksseitige Zwerchfell-Lücke.
Quenzel (z. n. Bert u. Fischer)	1908	♀	5 J.	l. ü. d. Z.	
Bert u. Fischer	1911	♀	60 J.	l. ü. d. Z.	
Gruber	1914	♂	neugeb.	f.	Zwerchfell-Lücke links.
Müller, H.	1918	♂	5 Mon.	r. ü. d. Lungenspitze	durch einen Bronchus mit der Trachea verbunden.
Hückel II	1918	♀		l.	Zwerchfell-Lücke links.
Fischer (z. n. Müller)	1921	♂	11 J.	l. ü. d. Z.	
Hückel I	1925	♀		l. ü. d. Z.	
Paul	1928	♀	2¼ J.	l. ü. d. Z.	linke Lunge fehlt.
Hückel IV	1929	♀	27 cm langer Foet	r. ü. d. Z.	Mißbildung, offene bronchiale Verbindung mit dem Ösophagus.

Tabelle II.

Virchow	1870	♂	22 J.	vorderer r. Pleuraraum	Rhabdomyom mit Sarkomstruktur, darin F.E.C. m. Plattenepithel u. Knorp.
v. Wyss	1870			Hinterwand d. Ösophagus 1½ Zoll ü. d. Cardia	F.E.C., Schleimdrüsen.
Stilling	1888	♂	45 J.	ob. vord. Mediastinum	F.E.C., Knorpel, glatte Muskelfasern, Schleimdrüsen.
Joel	1890	♂	14 J.	im Herzbeutel d. Pulmonal aufsitzend	F.E.C., Knorpel, Schleimdrüsen, gl. Musk., elast. Fasern, Alveolarepithelien.
Herrmann	1890	♀	1¾ J.	r. ü. d. Lungenwurzel	F.E.C.
Zahn II	1895	♀	32 J.	Basis d. l. Lunge	F.E.C., Knorpel, glatte Musk.
Zahn I	1896			unt. Ösoph.	F.E.C., gl. Musk., Plattenepithel.
Trespe (z. n. Bert u. Fischer)	1901	♂	2 Mon.	Hinterwand d. Ösoph., 5 cm u. d. Cardia	F.E.C., Knorpel.

Beneke (z. n. Bert u. Fischer)	1905	♂	56 J.	retroperitoneal l. u. d. Z.	F.E.C., Knorpel, Schleimdrüsen, gl. Musk.
Mohr I	1909	♀	81 J.	Mitte zw. Cardia u. Bifurkation	F.E.C., Knorpel.
Mohr II	1909	♂	28 J.	l. am Ösoph. 5 cm ü. d. Cardia	F.E.C., gl. Musk.
Mohr III	1909	♂	65 J.	l. hint. d. Ösoph. 1 cm ü. d. Bifurkation	F.E.C.
Bert u. Fischer	1909	♀	67 J.	Unterlappen	Epithelkeim.
Kern	1910	♂	7 Mon.	r. zw. Ösoph. u. Trachea, in Höhe d. Thyreoidea	F.E.C., Knorpel, Schleimdrüsen, platt-kubisches Epithel.
Rehorn	1912	♀	9 Wo.	r. ü. u. u. d. Z.	In das Zw. eingeklemmte F.E.C. mit gl. Musk. u. Knorpel.

r. ü. d. Z. = rechts über dem Zwerchfell
l. ü. d. Z. = links über dem Zwerchfell
r. u. d. Z. = rechts unter dem Zwerchfell
l. u. d. Z. = links unter dem Zwerchfell
F. E. C. = Flimmerepithelcyste
Kn. = Knorpel
gl. Musk. = glatte Muskulatur

Herrn Prof. Dr. W. Schultze, dem Direktor des Pathologischen Instituts beim Stadtkrankenhaus in Braunschweig, danke ich für die freundliche Überlassung dieser Beobachtung bestens.

Literatur.

Beneke: Über Bauchlunge und Hernia diaphragmatica spuria. Verhandlungen der Deutschen Pathologischen Gesellschaft, Band 9, S. 202, 1905.

Bert, P., und Fischer, B.: Über Nebenlungen und versprengte Lungenkeime. Frankfurter Zeitschrift für Pathologie, Band 6, S. 27, 1911.

Eppinger, H., und Schauenstein, W.: Krankheiten der Lunge. Ergebnisse der allgemeinen Pathologie, Band 8, S. 267, 1902.

Gruber, Gg. B.: Über Nebenlungenbildung bei kongenitalem Zwerchfelldefekt. Zieglers Beiträge, Band 59, S. 491, 1914.

Hammar, A.: Ein Fall von Nebenlunge bei einem Menschenfoetus von 11,7 mm Nackenlänge. Zieglers Beiträge, Band 26, S. 518, 1904.

Herxheimer, G.: Über einen Fall von echter Nebenlunge. Centralblatt für allgemeine Pathologie und pathologische Anatomie, Band 12, S. 529, 1901.

Hückel, R.: Über Nebenlungen. Virchow's Archiv, Band 274, S. 258, 1929.

Joel, J.: Ein Teratom auf der Arteria Pulmonalis innerhalb des Herzbeutels. Virchow's Archiv, Band 122, S. 381, 1890.

Kern, W.: Beiträge zur Pathologie des Ösophagus. Virchow's Archiv, Band 201, S. 135, 1910.

Kohn: Über Hernia diaphragmatica congenita. Inaug.-Diss. Erlangen 1874.

Mohr: Cysten des Mundbodens und des Ösophagus. Zieglers Beiträge, Band 45, S. 333, 1909.

Lewisohn, B.: Über einen Fall von echter Nebenlunge. Centralblatt für allgemeine Pathologie und pathologische Anatomie, Band 14, S. 869, 1903.

Müller, H.: Über Lappungsanomalie, insbesondere über einen Fall von trachealer Nebenlunge. Virchow's Archiv, Band 225, S. 284, 1918.

Müller, H.: Henke und Lubarsch, Handbuch der speziellen pathologischen Anatomie und Histologie, III. Band, 1. Teil, S. 577, 1928.

Paul, F.: Fehlbildungen im Bereich der Atmungsorgane. Virchow's Archiv, Band 267, S. 295, 1928.

Ratjen, E.: Mitteilung eines angeborenen Lungenfehlers. Virchow's Archiv, Band 38, S. 172, 1867.

Rehorn, E.: Über eine große Flimmerepithelcyste der Brust- und Bauchhöhle, das Zwerchfell rechts durchsetzend. Frankfurter Zeitschrift für Pathologie, Band 26, S. 109, 1922.

Rokitansky, C. v.: Lehrbuch der pathologischen Anatomie, Band 3, S. 44, Wien 1861.

Seltsam, A.: Über einen weiteren Fall von abdomineller Nebenlunge. Virchow's Archiv, Band 180, S. 549, 1905.

Schneider, P.: Mißbildungen der Atmungsorgane, Morphologie der Mißbildungen, Teil III, Abt. 2, Kapitel 8, S. 845, 1912.

Stilling: Eine Flimmercyste des Mediastinum anticum. Virchow's Archiv, Band 114, S. 557, 1888.

Virchow, R.: Teratoma myomatodes mediastini. Virchow's Archiv, Band 53, S. 444, 1871.

Vogel, B.: Zwei Fälle von abdominalem Lungengewebe. Virchow's Archiv, Band 155, S. 235, 1899.

Wechsberg, F.: Über eine seltene Form von angeborener Mißbildung der Lunge. Centralblatt für allgemeine Pathologie und pathologische Anatomie, Band 12, S. 529, 1901.

Wyss: H. v.: Zur Kenntnis der heterologen Flimmercysten. Virchow's Archiv, Band 51, S. 144, 1870.

Zahn: Über mit Flimmerepithelien ausgekleidete Cysten des Ösophagus, der Pleura und der Leber. Virchow's Archiv, Band 143, S. 171, 1896.

Hiermit versichere ich, vorliegende Arbeit selbständig und nur unter Benutzung der angegebenen Literatur angefertigt zu haben.

Anna-Luise Fenkner.

Lebenslauf.

Am 14. März 1914 wurde ich als Tochter des Arztes Dr. Walter Fenkner in Tessin in Mecklenburg geboren. Die Schule besuchte ich in Göttingen und in Sprottau in Schlesien, wo ich Ostern 1932 die Reifeprüfung bestand. Meine Studienzeit verbrachte ich in Göttingen, Marburg, Bonn, Kiel, Breslau und Berlin. Am 13. Februar 1935 bestand ich in Göttingen die ärztliche Vorprüfung und das Staatsexamen am 20. Mai 1938 ebenfalls in Göttingen. Danach arbeitete ich hier als Medizinalpraktikantin je vier Monate an der Chirurgischen Klinik und der Medizinischen Klinik und bin jetzt am Pathologischen Institut beschäftigt.